

脑功能磁共振成像

Frequency effect in reading aloud irregular Chinese characters :
an fMRI study

TAN Xiang-jie, MA Li-fei, YU Wei, ZHANG Zhao-qi, WANG Xiaoyi, WENG Xur-chu

(Institute of Psychology, Chinese Academy of Sciences, Beijing 100101, China)

[Abstract] Objective To characterize brain activation associated with the effects of frequency in reading aloud of Chinese characters using event-related functional magnetic resonance imaging. **Methods** Eight university students were instructed to overtly read visually presented Chinese characters while being scanned with a 1.5 T MRI Siemens scanner. Twenty high and twenty low frequency irregular characters were used. **Results** Frequency effect was observed in the left middle frontal gyrus, left inferior frontal gyrus, supplementary motor area, left posterior temporal gyrus, left insula, anterior cingulate cortex, and bilateral extrastriate areas. Activation in these regions was significantly stronger during reading low frequency irregular characters than reading high frequency irregular characters. **Conclusion** Overtly reading Chinese characters, particularly low frequency irregular characters, can reliably elicit most language regions. This task thus is feasible for clinical usage. Anterior cingulate cortex and left middle frontal lobe appear to be specifically related to reading of Chinese characters.

[Key words] Functional magnetic resonance imaging; Reading aloud; Chinese character; Frequency effect; Anterior cingulate

出声阅读条件下不规则汉字频率效应的功能磁共振成像研究

谭向杰¹, 马力飞¹, 于 薇², 张兆琪², 王晓怡¹, 翁旭初¹

(1. 中国科学院心理研究所, 北京 100101; 2. 首都医科大学附属安贞医院)

[摘 要] 目的 利用事件相关功能磁共振成像技术观察出声阅读条件下不规则汉字频率效应的脑激活模式。方法 8 名非语言专业大学生在 MR 扫描过程中执行汉字出声阅读任务。用视觉方式随机呈现 40 个形声字, 其中高频、低频不规则字各 20 个。结果 左侧额中回、左侧额下回、辅助运动区、左侧颞下回后部、双侧纹外皮层、左侧岛叶、扣带回前部表现出频率效应, 即阅读低频汉字时的激活强于高频汉字。结论 出声阅读汉字特别是低频不规则汉字可激活主要语言加工区, 可作为可靠而实用的临床诊断试验。扣带回前部与左侧额中回可能是汉字阅读的特殊脑区。

[关键词] 功能磁共振成像; 出声阅读; 汉字; 频率效应; 扣带回前部

[中图分类号] R445.2 **[文献标识码]** A **[文章编号]** 1003-3289(2004)11-1639-03

最近的研究表明, 适当的后处理技术可以校正发声引起的功能磁共振成像伪影^[1]。心理语言学研究显示, 低频不规则汉字(即声旁与整字读音不同)的频率效应大于高频不规则汉字^[2]。Fiez 等人^[3]的正电子断层成像(PET)研究表明, 阅读低频不规则英文单词可激活大部分已知的参与语言功能的脑区。由于阅读单词是一种相对较为简单的语言功能测试任务, 因此, 临床应用有很大潜力, 如可以用于语言功能障碍患者阅读功能的检测与诊断等。但拼音文字的规则性与汉字的规则性有很大差异。对于拼音文字, 规则性是指单词的读音

是否符合拼音规则; 而汉字的规则性是指声旁与整字发音的关系, 若声旁发音与整字发音完全一致, 就是规则字, 否则为不规则字。因此, 基于拼音文字规则性的研究结果是否与汉字相似尚有待于进一步探讨。

本研究的有二: 第一, 观察不规则汉字频率效应的脑激活模式, 探讨汉字加工中形-音通达的脑机制, 并与拼音文字形-音通达的脑机制进行比较; 第二, 发展一种简单实用的功能影像学测量方法, 为临床语言功能障碍诊断和脑外科手术计划提供基本的实验数据。

1 资料与方法

1.1 被试 8 名非语言相关专业大学生, 男女各 4 名, 年龄 20 ~ 24 岁。均为右利手, 普通话流利, 无脑损伤病史。实验前要求签署知情同意书。

1.2 材料与任务 选择 40 个不规则汉字, 其中 20 个为高频字(1 000 ~ 2 000 次/百万), 另 20 个为低频字(50 ~ 100 次/百万)。这些汉字在进行了笔画、部件、字形、可想象能力等方面

[基金项目] 本研究受国家重点基础研究发展规划资助项目(G1999054000)和国家自然科学基金项目(30170325, 30128005)资助。

[作者简介] 谭向杰(1969 -), 男, 山西省河津市人, 在读硕士, 助教。研究方向: 功能磁共振成像技术及汉字加工的脑功能成像研究。

E-mail: tanxj @psych. ac. cn

[收稿日期] 2004-09-08

的匹配后,平均分配到两个扫描序列中。呈现汉字及注视点为白色、宋体,48 磅,背景为黑色。每个汉字刺激呈现 500 ms,要求被试快速而准确地大声读出所呈现的汉字。采用快速事件相关设计(fast event-related design),刺激与刺激之间的间隔随机化,平均间隔 6 s,最短间隔 2 s,最长间隔 28 s。

1.3 图像采集 利用 SIEMENS MAGNETOM Sonata 1.5 T 磁共振成像仪进行图像采集。被试头部严格制动。功能像采集使用对血氧水平变化敏感的 T2* 加权的梯度回波-回波平面成像脉冲序列(EPI)。参数设定如下:TR = 2 000 ms,TE = 60 ms,FOV = 220 mm × 220 mm,Flip angle = 90°,矩阵 = 64 × 64,平面解析度 3.44 mm × 3.44 mm,层厚 = 5 mm,间距 = 1.5 mm。20 层连续轴位扫描以覆盖全脑。解剖像使用 T1 加权的快速旋转回波(fast spin echo pulse sequence)脉冲序列(TR = 447 ms,TE =

15 ms,Flip angle = 90°,FOV = 220 mm × 220 mm,矩阵 = 256 × 256),扫描定位完全等同于功能像扫描序列。解剖像提供了全脑高分辨率的解剖定位依据。为了便于三维重建和空间标准化,我们使用快速低角度射频脉冲序列(fast low angle shoot sequence, FLASH; TR = 30 ms,TE = 1.17 ms,Flip angle = 35°,FOV = 325 mm × 325 mm,矩阵 = 192 × 256)进行全脑的三维扫描。

1.4 数据分析 发声伪影校正和激活区定位方法详见参考文献[1],在此仅作简要说明。首先构建磁场扰动引起的伪影特征模型,再利用反卷积运算计算每个体素的冲击响应函数,然后采用多重回归分析计算两种任务所激活的体素。伪影校正的关键是在计算过程中把刚体运动参数及磁场扰动引起的伪影特征模型都作为无关回归因子处理。

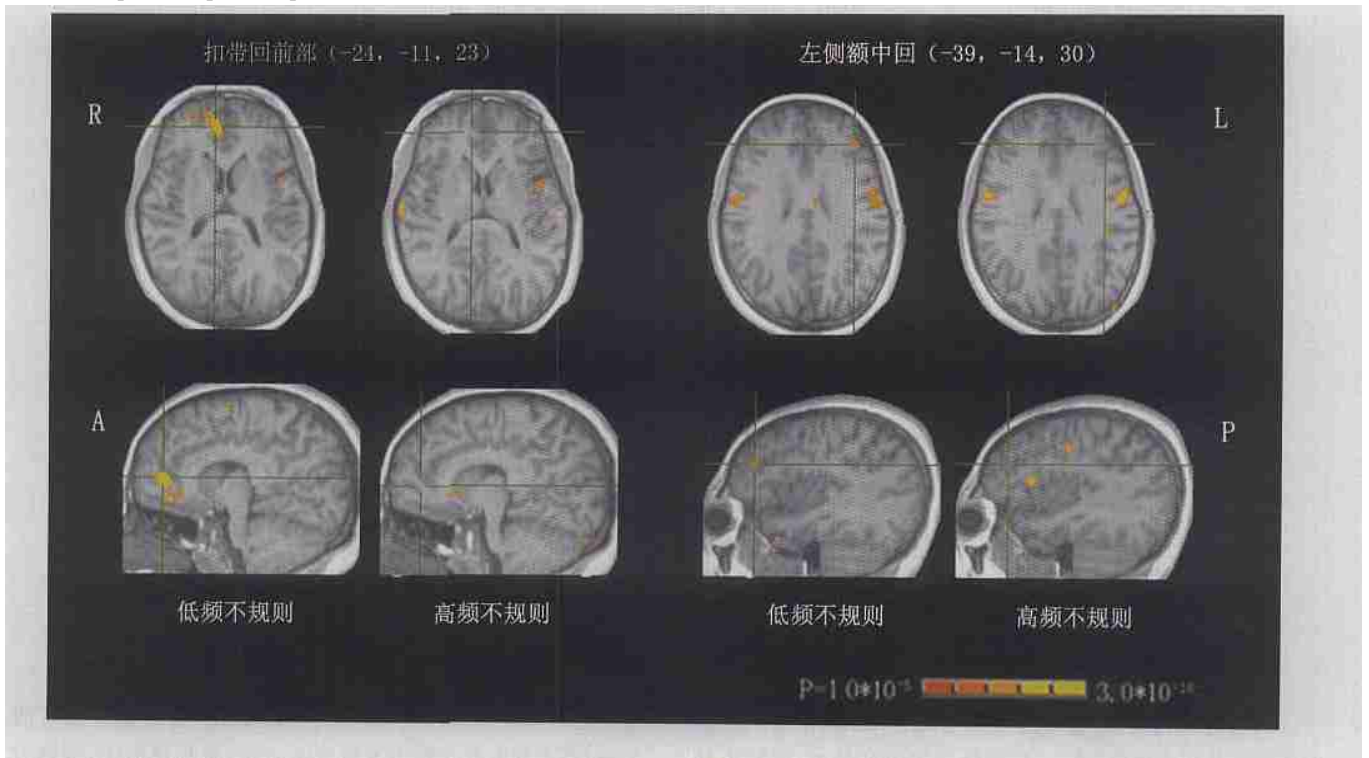


图 1 高频不规则汉字与低频不规则汉字脑激活比较。图中 R 代表大脑冠状面的右侧,L 代表大脑冠状面左侧,A 代表大脑矢状面前侧,P 代表大脑矢状面后侧

2 结果

高频不规则汉字主要激活左侧额中回、左侧额上回、中央前回、右侧岛叶、左侧颞上回、梭状回、双侧辅助运动区、双侧顶叶、双侧纹外皮层、左侧楔前叶和丘脑等(见表 1,图 1)。

低频不规则汉字主要激活左侧额中回、左侧额下回、左侧中央前回、右侧岛叶、左侧顶叶、左侧颞叶、梭状回、双侧扣带回和辅助运动区(见表 2,图 1)。这些脑区包括大部分已知的语言加工区。

频率效应主要见于左侧额下回、左侧岛叶、左侧额中回、左侧颞下回、左侧运动前区、双侧辅助运动区、双侧纹外皮层、扣带回前部和后部等,即低频不规则字在这些区域的激活强度与体积都大于高频不规则字。

表 1 阅读高频不规则汉字时激活的主要脑区及 Talairach 坐标(mm)

激活脑区	Brodmann 分区	坐标(x, y, z)	P 值
左侧中央前回	4	- 60, 10, 5	1.7 × 10 ⁻⁵
左侧额中回	9	- 44, 34, 33	3.3 × 10 ⁻³
右侧额中回	8	- 21, 40, 39	2.4 × 10 ⁻⁴
右侧颞中回	39	44, - 74, 14	1.6 × 10 ⁻⁴
左侧顶下小叶	40	- 44, - 30, 32	6.6 × 10 ⁻⁴
右侧枕中回	19	31, - 87, 4	1.3 × 10 ⁻⁵
左侧楔前叶	7	- 27, - 44, 45	4.5 × 10 ⁻⁷
右侧丘脑	—	15, - 28, 2	8.3 × 10 ⁻⁴

表 2 低频不规则汉字激活区及 Talairach 坐标 (mm)

激活脑区	Brodmann 分区	坐标(x, y, z)	P 值
左侧额中回	10	- 34, 52, - 8	5.2×10^{-5}
左侧额下回	47	- 51, 18, 2	2.1×10^{-7}
左侧额上回	10	- 17, 60, 18	1.9×10^{-4}
右侧额中回	9	54, 15, 32	3.1×10^{-4}
辅助运动区	6	2, 18, 53	7.4×10^{-8}
左侧中央前回	4	- 60, - 14, 34	7.2×10^{-6}
左侧颞下回	37	- 41, - 57, - 4	5.0×10^{-10}
左侧颞上回	22	- 57, - 38, 12	2.7×10^{-6}
左侧梭状回	37	- 37, - 40, - 14	4.7×10^{-9}
右侧颞下回	19	44, - 54, - 5	5.6×10^{-4}
左侧顶下小叶	39	- 40, - 36, 55	2.7×10^{-4}
左侧顶上小叶	7	- 27, - 57, 61	2.2×10^{-7}
左侧中央后回	5	- 31, - 41, 64	6.8×10^{-5}
左侧枕中回	18	- 34, - 83, 2	7.3×10^{-5}
右侧枕中回	19	31, - 78, 15	1.6×10^{-4}
右侧岛叶	13	37, 12, - 3	2.2×10^{-4}
左侧扣带回	24	- 1, - 1, 30	9.3×10^{-4}
右侧扣带回	31	21, - 52, 24	3.4×10^{-4}

3 讨论

功能磁共振成像技术正在逐渐从基础研究走向临床应用,但如何选择简单而又可靠的激活任务是一个亟待解决的问题。最近的研究显示^[4],默声阅读高频汉字并不能可靠地激活左侧额叶区和颞区等重要的语言加工区。而如果采用语义加工任务^[5,6],虽能可靠地激活语言加工脑区,但由于任务较为复杂,临床上难以普遍应用。本研究采用出声朗读不规则汉字这一简单的任务结合快速事件相关设计,显著地激活了主要的语言加工区,而采用低频不规则汉字其激活效果更好。

本研究在多个脑区观察到了频率效应,其中扣带回和左侧额中回在以往的拼音文字脑成像研究中未见报道。扣带回特别是其前部是当前认知神经科学中研究最多的脑区之一,被认为与注意、执行和抑制或者说任务转换功能有关,也被认为在认知的执行控制和实时监控中有重要作用^[7]。被试在分析低频不规则字时可能需要对汉字做进一步的分析,比如对汉字的亚词汇水平(如对声旁音素的判断与形旁语义的加工)进行加工,就需要消耗更多的心理资源,而刺激材料与刺激间隔的随机化更加重了被试的心理负荷。这是扣带回激活的重要原因之一。更为重要的是,在阅读低频不规则汉字时,由于声旁和整字读音不一致,两者就会产生强烈的竞争,这是扣带回激活的另一个原因,也是汉字区别于拼音文字的重要特征之一。

左侧额中回在许多以汉字词为实验材料的研究中都可以见到明显的激活^[8,9],而在以拼音文字为实验材料的研究中却鲜有报道。如在以拼音文字为实验材料的一项研究中,Binder 等^[10]发现听觉任务激活了大部分的前额叶皮层,但只有左侧额中回未见明显激活。我们认为,左侧额中回可能参与汉字视空间分析、语音及语义分析强度的协调与整合过程,

在阅读相对不熟悉的低频汉字时必然需要更多上述分析过程,因此更显著地激活左侧额中回。许多研究者认为,左侧额中回介导了空间工作记忆和词语工作记忆^[11],也参与中央执行功能中各种认知资源的协调^[12]。这些观点与我们的假设正好吻合。

总之,本实验发现,出声阅读汉字特别是低频不规则汉字可激活主要语言加工区,这一方法可以用于患者语言功能定位。本实验结果还提示,左侧额中回与扣带回前部是汉字加工的特殊脑区,可能与汉字的特征有关。

[参考文献]

- [1] Ma LF, Yu W, Tan XI, et al. Overt responses during fMRI scanning and potential solutions of the artifacts[J]. Chin J Med Imaging Technol, 2004, 20(3):468-471.
马力飞,于薇,谭向杰,等.发声任务在功能磁共振成像中的应用及伪影校正技术探讨[J].中国医学影像技术,2004,20(3):468-471.
- [2] Zhou XL, Wilson WM. Phonology, orthography, and semantic activation in reading Chinese[J]. Journal of Memory and Language, 1999, 41(8):576-606.
- [3] Fiez JA, Balota DA, Raichle ME, et al. Effects of lexicality, frequency, and spelling-to-sound consistency on the functional anatomy of reading[J]. Neuron, 1999, 24(1):205-218.
- [4] Ma L, Weng XC, Sun WJ, et al. Preliminary study on the mechanism of reading recovery in a pure alexia by using functional MRI[J]. Chin J Radiol, 2004, 38(4):410-413.
马林,翁旭初,孙伟建,等.纯失读症患者阅读功能恢复机制的功能MRI初步研究[J].中华放射学杂志,2004,38(4):410-413.
- [5] Xiang HD, Lin CY, Ma XH, et al. Involvement of the cerebellum in semantic discrimination: an fMRI study[J]. Hum Brain Mapp, 2003, 18(3):208-214.
- [6] Xu XI, Zhang MM, Shang DS, et al. Cortical language activation in aphasia: a functional MRI study[J]. Chinese Medical Journal, 2004, 117(7):1011-1016.
- [7] Carter CS, MacDonald AM, Botvinick M, et al. Parsing executive processes: strategic vs evaluative functions of anterior cingulate cortex[J]. Proc Natl Acad Sci USA, 2000, 97(4):1944-1948.
- [8] Weng XC, Ding YS, Nora D, et al. Imaging the functioning human brain[J]. Proc Natl Acad Sci USA, 1999, 96(20):11073-11074.
- [9] Tan LH, Feng CM, Peter TF, et al. An fMRI study with written Chinese[J]. Brain Imaging, Neuro Report, 2001, 12(1):83-88.
- [10] Binder JR, Frost JA, Hammeke TA, et al. Human brain language areas identified by functional magnetic resonance imaging[J]. The Journal of Neuroscience, 1997, 17(1):353-362.
- [11] Courtney SM, Petit L, Maisog JM, et al. An area specialized for spatial working memory in human frontal cortex[J]. Science, 1998, 279(5355):1347-1351.
- [12] D'Esposito M, Detre JA, Alsop DC, et al. The neural basis of the central executive system of working memory[J]. Nature, 1995, 378(6554):279-281.